CNR 2014
XII Congresso Nacional de Radiologia
oncologia urgência
TRÓIA 7-8-9 Maio

Serviço de Imagem Médica, Centro Hospitalar e Universitário de Coimbra, Faculdade de Medicina de Coimbra

Direção do Serviço: Professor Doutor Filipe Caseiro-Alves.

Lesões Mamárias Benignas que Mimetizam Lesões Malignas

Autores: Costa, Rui Alves; Donato, Henrique; Gonçalo, Manuela; Moreira, Ângela.

Introdução

A maioria das lesões encontradas na mama são benignas, sendo que grande parte destas apresentam caracteristicas imagiológicas tipicas não necessitando de mais estudo. No entanto algumas lesões benignas, pelas suas características imagiológicas podem mimetizar malignidade, sendo importante, nestes casos, a correlação com os achados clínicos e por vezes estudo complementar com biopsia para o correcto diagnóstico. São exemplos destas lesões adenose esclerosante, citoesteatonecrose, cicatriz radiária, cicatriz cirúrgica, tumor desmoide extra-abdominal, tumor de celulas granulares, hematoma, abcesso.

Achados Imagiológicos

Adenose Esclerosante

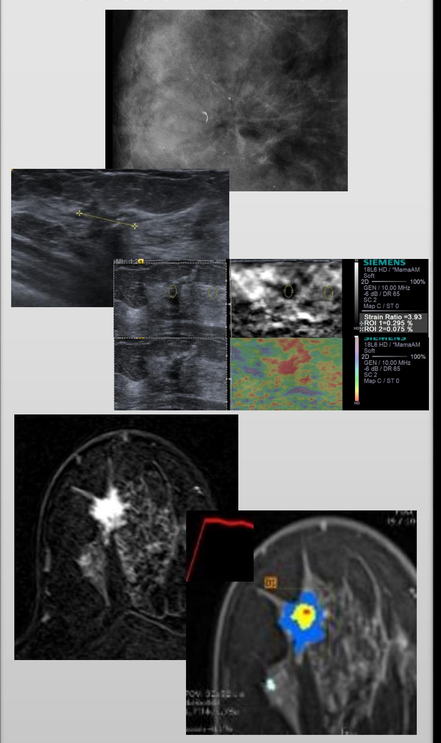

Combinação de adenose e esclerose do estroma. Os lóbulos ficam irregulares e distorcidos.

ACHADOS IMAGIOLÓGICOS:
Mamografia: Microcalcificações, nódulo circunscrito com bordos irregulares e mal definidos, nódulo espiculado, assimetria focal da densidade, distorção arquitetural focal.

Ecografia: atenuação focal dos ecos sem configuração nodular, nodulo irregular ou microlobulado com atenuação posterior dos ecos.

Elastografia/SR: Avaliação qualitativa e SR compatíveis com elevada rigidez.

RM: aspectos variáveis - área nodular de contornos irregulares com realce de morfologia e cinética suspeitas (contornos irregulares, curva de tipo 3)

Citoesteatonecrose

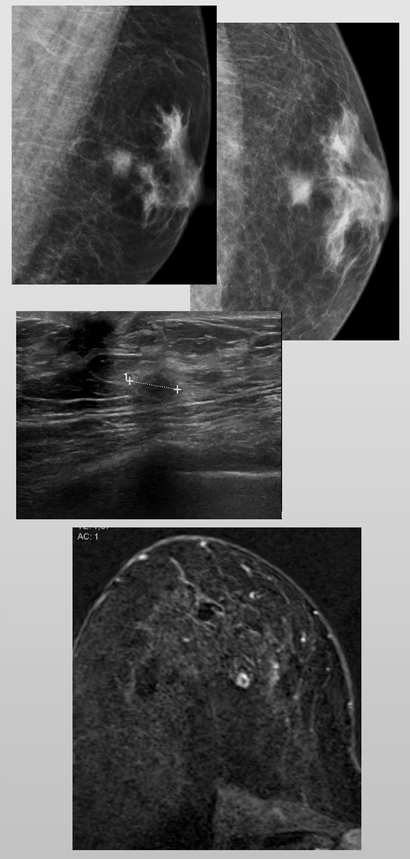

Processo inflamatório não supurativo que frequentemente ocorre como resultado de trauma, cirurgia ou radiação

ACHADOS IMAGIOLÓGICOS:
Mamografia: Quisto oleoso, calcificações de tamanhos e morfologia variada, nódulo espiculado.

Ecografia: Nodulo sólido (arredondado, ovalado, mal definido), nodulo anecogénico com reforço ou atenuação posterior dos ecos, quisto com ecos internos ou nódulo mural.

RM: imagem nodular sem realce ou com realce periférico em anel

Cicatriz Radiária

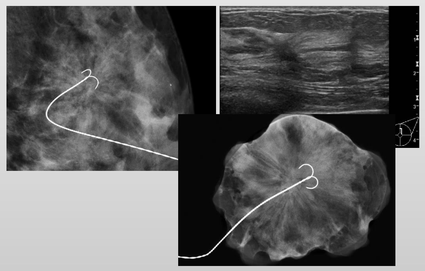

Lesão que mimetiza carcinoma devido à sua aparência espiculada.

ACHADOS IMAGIOLÓGICOS:
Mamografia: Características que podem ajudar a diferenciar de malignidade:

- Aparência variada nas diferentes incidências, sem massa central, finos e longos espículos radiários com um centro radiolucente – "*black star appearance",* ausência de massa palpável ou alterações dos tegumentos

Ecografia: nódulo irregular hipoecogénico

Tumor Desmóide extra-abdominal

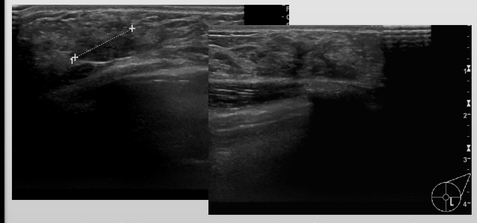

Tumor desmóide extra-abdominal ou fibromatose é um tumor benigno e infiltrativo do tecido conjuntivo. Fibromatose da mama é rara podendo desenvolver-se do tecido mamário ou ser uma extensão duma lesão da aponevrose da parede torácica ou da cintura escapular.

ACHADOS IMAGIOLÓGICOS:
Mamografia: nódulo espiculado.

Ecografia: nódulo hipoecogénico de contornos irregulares com atenuação posterior dos ecos.

Hematoma

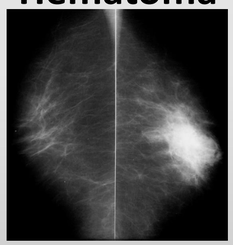

Hematoma pode resultar de trauma, cirúrgico ou contundente, especialmente em doentes sob terapia anticoagulante. A história clínica ou esperar a resolução do hematoma pode ajudar no DD

ACHADOS IMAGIOLÓGICOS:
Mamografia: nódulo denso mal delimitado que mimetiza malignidade. Em semanas a lesão torna-se bem definida e diminui de tamanho.

Ecografia: nódulo heterogéneo, complexo, que, com o tempo, se torna numa coleção líquida com septações e/ ou níveis liquido-liquido

Cicatriz Cirúrgica

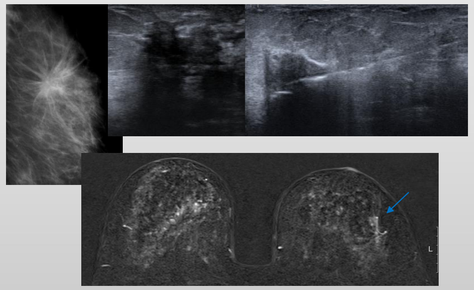

Deve haver história de cirurgia prévia e correlação do local da cirurgia com as alterações na mamografia.

ACHADOS IMAGIOLÓGICOS:
Mamografia: área de distorção da arquitetura, nódulo espiculado ou mal definido. Tem diferente aparência nas várias incidências.

Ecografia: nódulo hipoecogénico com atenuação posterior dos ecos.

RM: Distorção arquitectural sem realce, ou realce de fraca intensidade e progressivo.

Tumor de Células Granulares

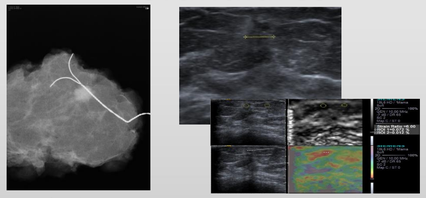

Tumor benigno pouco comum originário das células de Schwann. De todos os tumores das células granulares cerca de 8% ocorrem na mama.

ACHADOS IMAGIOLÓGICOS:
Mamografia: nódulo arredondado, bem definido ou um nódulo irregular mal definido ou espiculado.

Ecografia: grande variedade de alterações, desde um nódulo regular com reforço posterior dos ecos até nódulo de contornos irregulares/microlobulados, com atenuação posterior dos ecos, e halo ecogénico periférico.

Elastografia/SR:: Avaliação qualitativa e SR compatíveis com elevada rigidez.

Abcesso

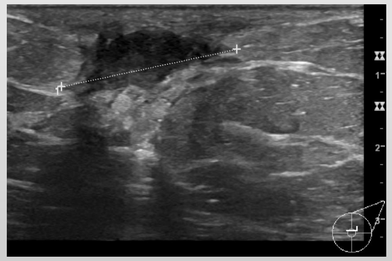

Abcesso é comum durante a lactação, sendo o diagnóstico clínico. Fora do período de lactação um abcesso a frequência não é comum, encontrando-se associado frequentemente ao tabagismo, sendo difícil o diagnostico.

ACHADOS IMAGIOLÓGICOS:
Mamografia :Nodulo mal definido ou uma área focal de aumento da densidade ou distorção arquitectural.

Ecografia:
Nodulo ecogénico mal definido, com áreas de hipoecogenicidade central e septações com ou sem atenuação posterior dos ecos.

Conclusão

No estudo imagiológico da mama, algumas lesões benignas podem apresentar características sugestivas de malignidade. Para a adequada abordagem diagnósticas destas entidades os radiologistas devem estar familiarizados não só com a existência das mesmas, mas também com os seus achados imagiológicos característicos. Em alguns casos, as manifestações clínicas associadas podem ajudar na decisão de realizar ou não biópsia.

Bibliografia: Pojchamarnwiputh S, et all; Benign breast lesions mimicking carcinoma at mammography, Singapure Med J 2007; So Hyun Cho, et all; Mimickers of Breast Malignancy on Breast Sonography; J Ultrasound Med 2013.